3

DER HOHLSCHNITT.

EINE

NEUE STAAR-EXTRACTIONS-METHODE

VON

Dr. EDUARD v. JAEGER.

MIT SECHS HOLZSCHNITTEN.

WIEN 1873.

IN COMMISSION BEI L. W. SEIDEL & SOHN IN WIEN.

GENOSSENSCHAFTS-BUCHDRUCKEREI, ALSERSTRASSE 32.

18414321

Die Extraction des grauen Staares ist eine der ältesten Staaroperationsmethoden und dürfte schon vor anderthalb Jahrtausenden geübt worden sein, da schon in den ersten Jahrhunderten der christlichen Zeitrechnung von mehreren Schriftstellern, so wahrscheinlich von *Plinius* [1]) und vielleicht von *Lathyrion* [2]) im ersten Jahrhundert n. Chr., sehr wahrscheinlich von *Galenus* [3]) im zweiten Jahrhundert n. Chr., sicher aber von *Antyllus* [4]) im dritten Jahrhundert n. Chr. der Extraction des grauen Staares im Gegensatze zur Reclination, als einer bekannten Methode Erwähnung geschieht.

NB. Die bei verschiedenen Autoren bezüglich der Geschichte der Extraction vorkommenden Citate enthalten mehrfache Irrthümer; so ist z. B. im Gegensatze zur Angabe Sprengel's und vieler Anderen die Extraction bei Ali Abbas [5]) und Jesu Hali [6]) (Isa ben Hali) nicht erwähnt, etc. Prof. Seligmann und ich haben daher die nachfolgenden Angaben den Originalen selbst entnommen.

[1]) *Plinii* Secundi Naturalis historiae Lib. XXIX; I; 8. Daselbst heisst es: Ich will weder ihre (der Aerzte) Habsucht rügen, noch ihre Erpressungen bei Ungewissheit des Ausganges, ihre Vorausforderungen bei Schmerzen oder bevorstehendem Tode, nicht ihre Geheimmittel, nicht das Fortbewegen der Schuppe (squama) im Auge anstatt sie herauszuziehen etc. (Sein Zeitgenosse Celsus, L. 7. C. 7. beschreibt sehr genau die Reclination.)

[2]) *Rasis Continens.* Edit. Veneta 1509. Libr. 2. fol. 49. d. Latirion (sie): Wenn der Chirurg den Staar ausziehen will mit dem Eisen, muss er das Instrument über der Cataracta halten durch eine gute Stunde (!) an jenem Orte, wo er es eingebracht hat. (Diese Stelle ist so verdorben, dass sie für diesen Zweck nicht benützt werden sollte.)

[3]) *Galenus,* methodus medendi. Edit. Kühn. Libr. 14. Cap. 13. Tom. 10. pag. 947. Galen spricht von der Depression und sagt dann: Einige haben auch unternommen, sie (die Cataracta) auszuleeren, wie ich in den chirurgischen Schriften sagen werde. (Dieselben sind nicht vorhanden.)

[4]) *Rasis Continens.* Edit. Veneta 1509. Liber 2. fol. 50. d. Antiles (sie) beschreibt die Reclination und sagt dann: und Einige machten die Oeffnung unterhalb der Pupille und zogen die Cataracta heraus, und das kann geschehen, wenn die Cataracta klein ist; wenn sie dick (grossa) ist, kann man sie nicht herausziehen, denn es würde die Feuchtigkeit zugleich herausgehen. Und einige nahmen statt des Instrumentes ein gläsernes Röhrchen und indem sie saugten, saugten sie die Flüssigkeit mit.

[5]) Ali Abbas, Venet. 1492. fol. Practic. libr. IX. c. 28. fol. 163. Beschreibt nur die Reclination.

[6]) Jesu Hali. Venet. 1500. fol. Cap. 67, fol. 12. Spricht daselbst blos von der Reclination.

In den nachfolgenden Jahrhunderten spricht, so viel bis jetzt bekannt ist, kein Autor von der Extraction und erst zu Anfang des 11. Jahrhunderts findet man wieder bei *Avicenna*[1]) eine bestimmte Angabe über die Ausziehung des grauen Staares.

Im Beginne des 12. Jahrhunderts erwähnt *Abul Kasem*[2]) der Entfernung des Staares aus dem Auge, und zwar durch Aussaugung.

Mitte des 12. Jahrhunderts spricht *Avenzoar*[3]) von der Extraction, hält sie jedoch für unmöglich.

1669 gibt *Burrhus*[4]) ein Instrument an, mit welchem er nach Eröffnung der Cornea durch das lanzettförmige Ende einer Hohlnadel, den Staar zerstückelt, um denselben theilweise mit einem metallenen Pinsel aus dem Auge entfernen, sowie leichter aussaugen zu können.

---

[1]) *Avicenna.* Edit. Venet. 1544. fol. 237. Buch 3. Fen. 3. Tract. 4. Cap. 20, schreibt: Und es gibt verschiedene Wege für die Instrumentalbehandlung des Staares; so gibt es Einige, welche den untern Theil der Cornea durchtrennen und da den Staar herausziehen, aber das ist gefährlich, denn mit dem Staar, wenn er dick ist (aqua quando est grossa) geht auch die Glasflüssigkeit heraus.

[2]) La Chirurgie d'*Abulcasis* (Abul Kasem) traduite par D L. Leclerc. Paris 1863. pg. 93. Abulcasis sagt: Ich habe einen Perser gekannt, der mir sagte, dass man in seinem Lande eine hohle Nadel fabricire, durch welche man den Staar aussaugt. Dergleichen habe ich bei uns nicht gesehen, auch nichts Aehnliches in den Schriften der Alten gefunden; es ist möglich, dass das eine neue Erfindung ist.

[3]) Liber Theizir, *Abimeron Abynzoahar* (Avenzoar) als Anhang des Averroes, Colliget. Libr. VII. Venetiis 1533. pg 143.

Avenzoar schreibt Libr. 1. Tract. 8. Cap. 19. fol. 149: Die Cataracta muss erst nach ihrer vollkommenen Reife und Verdichtung ausgezogen werden, geschieht es früher, so kommt sie wieder zurück; und wenn ich sage ausziehen (extrahere), so verstehe du, dass dieselbe auszuziehen (extrahere), wie Viele geglaubt haben, unmöglich ist, sondern sie wird mit der Nadel in die Dichtigkeit des Auges hinabgedrückt, und wenn das geschehen, wird die Nadel herausgezogen.

[4]) *J. B. Lanzweerde,* Appendix ad armamentarium chirurg. J. Scultetі. Lugdun. Batav. 1693. Brief des Burrhus an Bartholin pg. 71 heisst es: Hier muss ich eines seltenen Instrumentes erwähnen, welches der italienische Chirurg Rochus Matthioli, einst in Diensten Erzherzogs Carl von Oesterreich, erdachte. Es war eine röhrenförmige Nadel, die in eine hohle Spitze auslief, womit er in das Auge eindrang, um dann durch den Mund den Staar auszusaugen. Weil aber die kleine Mündung und die Dichte der auszusaugenden Membran die Vollendung der Operation verhinderten, so habe ich ihm gerathen, in sein zugespitztes metallenes Röhrchen einen sehr feinen Goldpinsel einzuschliessen, welcher, wenn die Hohlnadel in der Mitte der Orbita war, durch Drehen von aussen aus der metallenen Scheide hervortrat, die Membran entweder wie eine Flüssigkeit aufnahm, oder in Stückchen zertheilte und dann wieder in seine Scheide zurückgezogen wurde; der Erfolg war der glücklichste, weil die auf diese Weise deponirten Staare nicht mehr aufstiegen.

Der Herausgeber (Lanzweerde), welcher auf Taf. 14, pag 62, Fig. 2, 3 und 5 die Operation und das Instrument abbildet, schreibt darüber pag. 79: Der Chirurg geht mit der Hohlnadel durch die Cornea in das Auge, bewegt den Staar durch Saugen, schiebt dann, um die Operation sicherer zu machen, in die Hohlnadel den Goldpinsel ein, dessen Spitzen die Cataracta leicht einschneiden und abkratzen (abschaben), gleichsam wie goldene Lanzettchen, damit die zertheilte Trübung mit dem Munde bequemer ausgesaugt werden könne. Diese Operation ist sicherer, weil die Cornea ohne alle Gefahr eingeschnitten werden kann, wie die Operation des Hypopions beweist.

1684 *C. Solingen* [1]) und 1687 *C. Stalpart* [2]) erwähnen beide der Entfernung des Staares aus dem Auge durch Aussaugung.

1694 entfernte *Joh. Conrad Freitag* [3]) mittelst hakenförmiger Nadeln zwei nach der Reclination aufgestiegene Staare, und zwar durch die Sclerotica, wie aus den Angaben seines Sohnes Henricus Freitag hervorgeht.

In der zweiten Hälfte des 17. Jahrhunderts räth *Blankardus* [4]) ein Instrument an, welches aus zwei miteinander verbundenen Nadeln besteht, die als Zängelchen verwendet werden, um durch eine Oeffnung der Cornea oberhalb der Pupille den Staar herauszunehmen.

1695 beschreibt und bildet *L. D. Gosky* [5]) ein zangenartiges Instrument zur Ausziehung des grauen Staares ab.

1707 entfernte *St. Yves* [6]) durch eine Hornhautwunde einen in die vordere Kammer gefallenen und durch die Nadel zerstückelten Staar mittelst einer kleinen Kornzange.

Eine ähnliche Operation nahm *du Petit* [7]) 1708 bei einem nach der Reclination in die vordere Kammer vorgefallenen Staar vor.

Daviel, 1748, hat zuerst den Technicismus der Extraction so weit ausgebildet, dass die Ausziehung als allgemeine Staaroperationsmethode der Reclination mit Erfolg gegenübergestellt werden konnte.

1750 zog *Pallucci* [8]) durch eine Wunde in der Hornhaut mittelst einer kleinen Zange eine getrübte Linsenkapsel stückweise heraus.

---

[1]) *Cornelies Solingen,* Manual, Operation der Chirurgie; Amsterdam 1684. Eerste Deel Cap. 26. pag. 55.

[2]) *C. Stalpartii van der Wiel,* Observationum rariorum etc. Centuriae posterioris pars prior, Lugdun. Bat. 1687. obser. 8. pag. 67.

[3]) *Albertus Hallerus,* Disputationes physico-medico, anatomico-chirurgiae. Neapoli 1756. 3. Theil. XXXIII. pag. 67.

[4]) *Steph. Blancardi,* Opera med., theor., praet. et Chir. Lugduni 1701. Tom. II. pag. 349. Daselbst heisst es: Nachdem ich die gewöhnliche Methode (Reclination) beschrieben habe, will ich hier meine Meinung sagen; es könnte in dem obersten Theile der Cornea eine kleine Wunde gemacht werden, um mittelst zweier in Form eines Zängelchens verbundener Nadeln die Cataracta herauszuziehen, dadurch wird verhütet, dass sie nicht wieder aufsteigt; es ist auch keine Gefahr dabei, wenn der Humor aqueus ausrinnt, denn er ersetzt sich bald wieder; was mich betrifft, ich glaube das könnte man machen.

[5]) Siehe: *Albertus Hallerus,* Disputationes physico-med.; anat.-chirurg. selectae; Tom. 3. Neapoli 1756. pag. 41. XXXII. De Catarrhacta; Dissertatio med.-chirurg. q. Praeside Bern. Albino *L. D. Gosky.* Francofurti ad Viadrum 1695. pag. 53—54. Tab. 1. Fig. a, b, c, d.

Dieses Instrument, welches ein Jahr früher ein herumreisender Operateur dem Albinus als Erfindung eines Freundes zeigte, besteht aus zwei miteinander verbundenen breiten Staarnadeln, welche durch eine Feder aneinandergepresst, eine einzige Nadel darstellen, durch den Druck eines Fingers aber beliebig geöffnet werden können.

[6]) Abhandlung vom grauen Staar und dem Glaucoma etc. von *Brisseau* dem Jüngeren; übersetzt von *J. C. Sommer,* Berlin 1743. pag. 196.

[7]) Abhandlung vom grauen Staar und dem Glaucoma etc. von *Brisseau* dem Jüngeren, übersetzt von *J. C. Sommer,* Berlin 1743. pag. 145.

[8]) Beschreibung eines neuen Instrumentes, den Staar mit allem nur möglichen Erfolg niederzudrücken etc., von *Pallucci,* Leipzig 1752. pag. 24.

In der zweiten Hälfte des 18. Jahrhunderts hat *v. Wenzel* durch seine in den verschiedensten Ländern vorgenommenen Staaroperationen wesentlich zur allgemeinen Verbreitung der Extraction beigetragen. Er war auch der Erste, welcher für bestimmte Verhältnisse den Hornhautschnitt nach oben vorschlug.

August Gottlieb Richter [1]) 1773, hat das grosse Verdienst, durch Vereinfachung des Technicismus und Anwendung seines breiten Staarmessers, die Extractionsmethode zu jener Vollendung gebracht zu haben, dass sie der Reclination unbedingt vorgezogen werden musste. Er war der Erste, welcher auf die vielen Nachtheile hinwies, welche durch das Ausfliessen der wässerigen Feuchtigkeit vor Vollendung des Hornhautschnittes, und daher durch die Anwendung schmaler Staarmesser hervorgerufen werden.

1795 bildete *G. G. Santerelli* [2]) zuerst mittelst eines lanzenförmigen Instrumentes einen Lappenschnitt im oberen Umfange der Cornea, um normalgrosse Staare auszuziehen.

So viel den einzelnen Angaben zu entnehmen ist, wurde von Anfang her stets zur Entfernung umfangreicher härterer Staare ein nach abwärts gerichteter, kleinerer oder grösserer, unterschiedlich geformter Hornhautlappenschnitt, andererseits aber nur zum Behufe der Staaraussaugung oder als Nachoperation, wie nach Discissionen zur Entfernung der erweichten, aufgequollenen Staarmassen oder nach Reclinationen zur Entfernung kleinerer in die vordere Kammer gefallenen Staarreste, ein mehr oder weniger vollständiger Linearschnitt, ein sogenannter Hornhautstich, ausgeführt.

Mein Vater, Prof. *Friedrich Jaeger*, hat das Verdienst, den Lappenschnitt nach aufwärts eingebürgert und dessen Vortheile zur allgemeinen Anerkennung gebracht zu haben. Durch eine zweckmässige und sichere Ausführung der Operation, insbesondere aber durch die Anwendung einer äusserst strengen und nöthigen Falls sehr eingreifenden antiphlogistischen Nachbehandlung steigerte er ferner die günstigen Erfolge so weit, dass die Extraction mit dem Lappenschnitt nach aufwärts im Gegensatze zu anderen unter gleichen Verhältnissen anwendbaren Staaroperationen bis in die letzten Decennien unbedingt als die beste Methode anerkannt wurde, und die speciell von ihm erzielten Resultate stets zu den günstigsten, die überhaupt erreicht wurden, zu zählen sind.

Meinem Vater gebührt aber auch das Verdienst, die Extraction mit dem geradlinigen Hornhautschnitte [3]) vermittelst eines lanzen-

---

[1]) *August Gottlieb Richter*, Abhandlung von der Ausziehung des grauen Staares, Göttingen 1773.

[2]) *G. G. Santerelli*. Ricerche per facilitare il cateterismo et la estrazione della Cateratta, Vienna 1795, pag. 73. Die Lanze ist 5 Linien breit, am Ende zugespitzt, beiderseits 4 Linien lang schneidend, mit einer durch eine Riefe gewissermassen convexen Vorder- und einer ebenen Hinterfläche.

[3]) Wie früher angedeutet, wurde ein mehr oder weniger vollständiger Linearschnitt in der Cornea sowohl zur Entfernung von Eiter in der vorderen Kammer, als wie von staarigen Trübungen mittelst Saugröhren, Nadeln, Haken, Pincetten und Löffel in einzelnen Fällen schon lange vor meinem Vater, ja in

förmigen Instrumentes zu einer selbstständigen Staaroperationsmethode ausgebildet, und für sie die wichtigsten Indicationen festgestellt zu haben.

Insbesondere wies er darauf hin, dass durch diese Methode nicht nur staarige Trübungen von geringen Durchmessern, wie Linsen- und Capsel-Nachstaare, Cataracta centralis, lymphatica, gypsea etc., sondern auch Staare von grösserem, ja normalem Umfange, wenn sie zum Behufe des Durchgangs durch die Wunde eine entsprechende Formveränderung eingehen können, wie sehr weiche und flüssige Staare, Cataracta cystica, bursata, u. s. w. zu operiren seien [1]).

In Rücksicht, dass die Operation mit dem Lappenschnitt sich vorzugsweise eignet zur Entfernung normal grosser Staare, dagegen die Linearextraction zur Entfernung kleinerer staariger Trübungen, d. i. von Theilen eines Linsensystemes, nannte mein Vater erstere Methode die totale, letztere die partielle Extraction.

Nachdem ich von 1841 an alljährlich eine grössere Zahl Staaroperationen nach den verschiedensten Methoden ausgeführt hatte, gelangte ich 1845 zur Ueberzeugung, dass die wesentlichste Verschiedenheit dieser beiden Operationsmethoden und ihrer Resultate weniger in den Grössenverhältnissen der Staare, als vielmehr in der Form und Lagerung der Wunde begründet sei. Ich nannte sofort die erstere Operationsmethode Lappenextraction, die letztere Linearextraction. Diese Ansicht und Benennung adoptirte später auch mein Vater.

In meiner Habilitationsschrift für die Docentur der Augenheilkunde im Jahre 1852 begründete ich mathematisch-physikalisch

---

den ältesten Zeiten von mehreren Operateuren ausgeführt; man hatte aber nie den wesentlichen Unterschied und Werth einer Linearwunde gegenüber einer Lappenwunde entsprechend gewürdiget und möglichst allseitig verwerthet. Nach den bisher bekannten Daten haben einen Linearschnitt zur Entfernung staariger Trübungen angewendet: *Burrhus* 1669, *Blancardus* 1695, *St. Yves* 1707, *Petit* 1708, *Gibson* 1811, *Friedrich Jaeger* 1813, *Travers* 1814, etc.

[1]) Es ist sehr auffallend, dass Prof. v. *Gräfe* wiederholt (s. A. f. O. B. 11. A. 3. pag. 80 und 102) behauptet, mein Vater habe die partielle (lineare) Extraction nur auf Kapselstaare und Linsenrudimente angewendet, da ihm meines Vaters und meine Ansichten hierüber sehr wohl bekannt waren und er auch meine Dissertation vom Jahre 1844 in Händen hatte, in welcher ich, wie allgemein bekannt, vorzugsweise meines Vaters Ansichten Ausdruck gab, und woselbst pag. 52 als Anzeigen für die partielle Extraction angeführt sind: 1. in Betreff des Staares a) cataracta secundaria, besonders capsularis, b) cataracta centralis, c) cataracta arida siliquata, d) cataracta tremula natatilis, e) cataracta cystica; 2. in Betreff des Auges a) partielle narbige Trübungen, b) partielle Verwachsungen der Iris mit der Cornea (synechia anterior), c) partielle Verwachsungen in der hinteren Kammer (synechia posterior), d) Verzerrungen, Verziehungen der Pupille durch lymphatische Exsudate etc. etc. (In diesen letzteren Fällen nämlich wurde, obgleich der Staar meistens einen normal grossen Umfang besass, die Lappenextraction für contraindicirt erachtet und die Linearextraction ausgeführt, wobei man je nach den sich ergebenden Verhältnissen mit oder ohne Iridectomie, einen möglichst grossen Theil der staarigen Trübung, häufig auch den ganzen Staar entfernte, die zurückgebliebenen Staartheile aber der Resorption oder einer späteren, abermaligen Linearextraction überliess.)

den Unterschied beider Hornhautschnitte; ich beschrieb daselbst in ausführlicher Weise den Technicismus der Linearextraction unter Anwendung verschiedener einfacher und mehr complicirter haken-, pincett- und löffelförmiger Instrumente und dehnte das Indicationsfeld für diese Operationsweise erheblich aus.

Insbesondere wies ich in dieser Schrift darauf hin, 1. dass ein Schnitt durch eine sphärisch gekrümmte (mathematische) Fläche nur dann ein Linearschnitt genannt werden könne, wenn er seiner ganzen Länge nach in die Ebene eines grössten Kreises fällt, dass hingegen ein Schnitt, welcher mehrere Ebenen grösster Kreise durchsetzt, ein Lappenschnitt sei, und dass hiebei die Grösse des Winkels, welchen jene zwei Ebenen miteinander bilden, deren eine den Scheitel der Lappenwunde tangirt und deren andere die Wundwinkel durchschneidet, die Grösse oder Höhe des Lappens bestimmen; 2. dass bei einer die Formhäute des Auges durchdringenden Wunde im Gegensatze zum Schnitte durch eine mathematische Fläche, stets ein Wundkanal mit zwei Wundflächen und den sie begrenzenden äusseren und inneren Wundrändern gegeben sei, — dass diese Wundflächen und ihre Ränder je nach ihrer Stellung zu der Ebene des betreffenden grössten Kreises und entsprechend der Dicke der Formhäute, eine unterschiedliche Breite und Form besitzen und dass in dieser Beziehung vor Allem zweierlei Linearwunden zu unterscheiden seien.

Durchdringt man nämlich mit einem geraden flachen Instrumente, z. B. einer geraden, zweischneidigen Lanze die Formhäute des Auges, so kann man hiebei die Fläche des Instrumentes entweder in die Ebene eines beliebig bestimmten grössten Kreises legen (d. i. die Lanze in der Richtung auf den Krümmungsmittelpunkt der Formhäute einführen), siehe Fig. 1, oder man kann die

Fig 1.

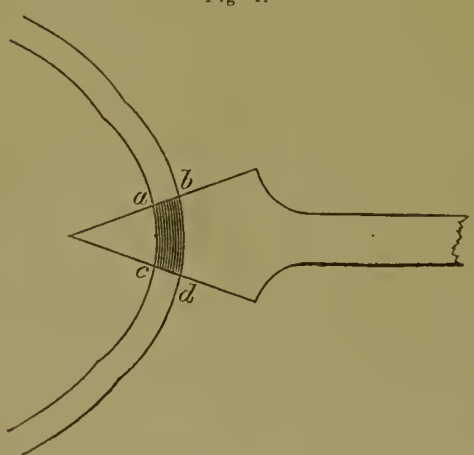

Fläche des Instrumentes schief, d. i. in einer Winkelrichtung zu dieser bestimmten Ebene stellen, siehe Fig. 2.

Im ersten Falle liegen alle Theile der Wundflächen und Wundränder *a b c d* Fig. 1 in dieser bestimmten einen und

derselben Ebene und die Wundflächen besitzen die möglich geringste Breite. Man hat eine vollständige Linearwunde gebildet.

Fig. 2.

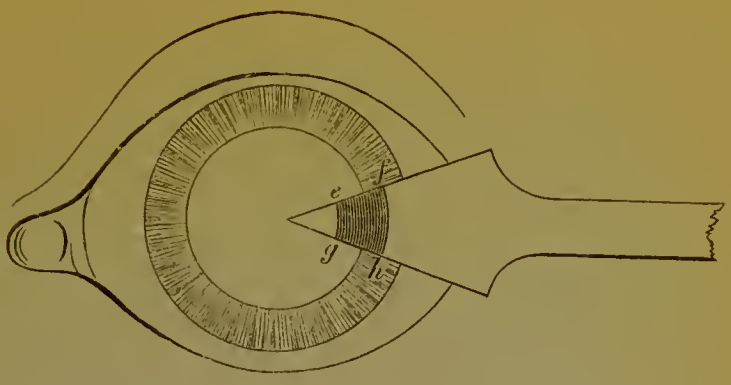

Im zweiten Falle werden die Wundflächen *e f g h* Fig. 2 je nach der Grösse des Winkels, den sie mit der Ebene des bestimmten grössten Kreises bilden, gleichzeitig von einer geringeren oder grösseren Zahl von Ebenen grösster Kreise mit gemeinschaftlicher Drehungsaxe, durchschnitten. Die Wundflächen erlangen dem entsprechend eine grössere Breite, sie werden aber andererseits nur dann von einer oder mehreren Ebenen grösster

Fig. 3

Fig. 4

Fig. 5.

Kreise ihrer ganzen Länge nach durchsetzt, wenn die Wunde eine gewisse Länge nicht überschreitet.

Ist diese gewisse Länge der Wunde, welche von der Dicke, der Krümmung der Formhäute und der Winkelrichtung der Wundflächen zu jener bestimmten Ebene abhängt, überschritten (siehe Fig. 3), so werden die Wundflächen *e f g h* von keiner der durchschnittenen Ebenen *x x* grösster Kreise (gemeinschaftlicher Axe) ihrer ganzen Länge nach durchsetzt. Die Wunde hat aufgehört eine Linearwunde zu sein; sie ist zur Lappenwunde geworden.

Hat jedoch die Wunde diese gewisse Länge, siehe Fig. 4, oder ist sie noch kürzer, siehe Fig. 5, so werden die Wundflächen *e f g h* ihrer ganzen Länge nach von einer Ebene (*p p*. Fig. 4) oder von mehreren Ebenen grösster Kreise (*o o, p p, q q*. Fig. 5) durchsetzt. Die übrigen durchschnittenen Ebenen *x x* aber durchsetzen die Wundflächen ebenfalls nur in einer bestimmten geringeren Ausdehnung. Die Wunde erweist sich hiedurch theilweise als Linear-, theilweise als Lappenwunde, und zwar gehört jener Theil *m m* der Wundflächen, welcher der ganzen Länge nach von der Ebene eines oder mehrerer grösster Kreise durchsetzt wird, einer Linearwunde, der übrige Theil dagegen der Wundflächen mit ihren äusseren und inneren Wundrändern einer Lappenwunde an.

Diese Verschiedenheit der Linearwunden, je nachdem ihre Wundflächen parallel oder geneigt zu einer bestimmten, sie ihrer ganzen Länge nach durchsetzenden Ebene eines grössten Kreises gestellt, d. i. ob sie vollständige oder nur theilweise Linearwunden sind, erweist sich in praktischer Beziehung von wesentlicher Bedeutung.

Sind die Wundflächen nämlich parallel der Ebene eines bestimmten grössten Kreises, d. i. senkrecht auf die Oberfläche der Formhäute des Auges gestellt, so werden sie in dem Maase als die zunächst gelagerten Partien der Cornea oder Sclerotica an Spannung verlieren und sich mehr oder weniger contrahiren, und zwar im Verhältnisse zur Länge der Wunde und der Höhe des intraocularen Druckes eine Neigung zum Auseinanderweichen beurkunden.

Solche Wunden klaffen daher häufig mehr oder weniger stark, wenn nach vollendeter Operation der intraoculäre Druck sich wieder herzustellen beginnt. Es bedarf sonach der Bildung einer, wenn auch meistens sehr geringen Zwischenschichte, damit die Wunde wieder geschlossen werde; ja in einzelnen Fällen wird hiedurch die Heilung per primam intentionem vereitelt.

Sind dagegen die Wundflächen geneigt zur Ebene des bestimmten grössten Kreises, d. i. schief zur Oberfläche der Formhäute gestellt, so wird in Folge des intraocularen Druckes die Hinterfläche des linearen Theiles der Wunde an die gegenüberliegende Vorderfläche derselben angedrückt; diese Wundtheile fassen sich gegenseitig rasch, und die Heilung tritt leichter und sicherer ein [1]).

[1]) Strenge genommen zeigt bei theilweiser Linearwunde nur jene Partie des Wundkanales eine Neigung zur Lüftung, welche von der, die beiden

LIBRARY

Auch hier verschieben sich die Wundflächen übereinander, ebenso wie bei den Lappenwunden, besonders in den mittleren Partien der Wunde; doch ist diese Verschiebung um so geringer und von weniger Bedeutung als der lineare Theil der Wunde eine grössere Breite besitzt, d. i. je dicker die betreffende Partie der Formhäute und je schiefer die Wunde zu deren Oberfläche gestellt ist.

Im Allgemeinen sind daher unter den die Formhäute des Auges durchdringenden Wunden nur jene als Linearwunden anzusehen, deren Wundkanal seiner ganzen Länge nach von einer oder mehreren Ebenen grösster Kreise (gemeinschaftlicher Drehungsaxe) durchschnitten wird; andererseits zerfallen diese Linearwunden in vollständige, deren Wundkanal senkrecht und in theilweise, deren Wundkanal schief zur Bulbusoberfläche gestellt ist.

Die wesentlichen Vortheile der Linearextractionen gegenüber den Lappenextractionen, welche von meinem Vater zuerst richtig erkannt und gewürdigt, wie nicht minder von seinen Zeitgenossen anerkannt waren, und welche vor Allem in den absolut günstigeren Heilresultaten und der erforderlichen weniger strengen und andauernden Nachbehandlung hervortreten, hatten auch bei mir frühzeitig das Bestreben wachgerufen, das Gebiet der Linearextraction möglichst auszudehnen.

Ich liess mir daher schon im Schuljahre 1845/46 vom damaligen Instrumentenmacher Sabatnek eine gerade 11 Mm. breite Hohllanze anfertigen, mit welcher ich, die Concavität nach rückwärts gewendet, im äusseren Hornhautsegmente Linearwunden von 7 bis 8 Mm. und darüber ausführte, und wornach ich theils ohne, theils nach Ausschneidung eines Irisstückes, Staare von beträchtlich grösserem Umfange als früher entfernte.

Da es mir aber demungeachtet nicht gelang, auf diese Weise die Wunde der Art anzulegen, um senile Staare von normalgrossem Umfange mit überwiegend günstigem Endresultate zu extrahiren, so versuchte ich im Schuljahre 1865/66 durch Verlegung des Schnittes in die Sclerotica [1]) mein Ziel zu erreichen.

Ich liess Hohllanzen von 8, 10, 12, 14 und 16 Mm. Radius ihrer inneren concaven Fläche, und einer Breite von 10, 11, 12 und 13 Mm., welche zu ihrem Halse und Griffe schief, unter einem Winkel von 20° bis 30° gestellt waren, anfertigen und führte dieselben, die concave Fläche nach rückwärts gestellt, parallel der Irisebene vom äusseren oberen Cornearande aus senkrecht nach abwärts in die vordere Kammer ein.

äusseren Wundwinkel durchschneidenden Ebene eines grössten Kreises, nach aussenhin gelegen ist. Jene Flächentheile des Wundkanales, welche von der, den Scheitel des inneren Wundrandes tangirenden Ebene nach innen gelegen sind, werden gleich wie die Flächen einer nach innen sich öffnenden Lappenwunde, in Folge des intraoculären Druckes aneinandergepresst.

[1]) Siehe den Jahresbericht des k. k. allgemeinen Krankenhauses zu Wien, vom Jahre 1866, pag. 324.

Der Schnitt fiel sohin zum grössten Theile in die Selerotica, wobei die Wundwinkel bis an den Schlemmischen Kanal hinanreichten und die Wunde eine Ausdehnung von 9 bis 11 Mm. und darüber erlangte. Die Linse wurde theils ohne, theils nach Iridectomie unter Zurückdrängung der hinteren Wundfläche, durch Steigerung des intraoculären Druckes mittelst eines Fingers wie bei der Lappenextraction, oder nöthigen Falls durch Auslöffelung entfernt.

Zur Irideetomie bediente ich mich einer bogenförmig gekrümmten oder stumpfwinkeligen Irispincette, und zur Kapseleröffnung eines im Halse rechtwinkelig gebogenen Häkchens. Ebenso waren die Löffel oder Hakenspatel, welche ich zur Entfernung des Linsenkernes oder der zurückgebliebenen weicheren Corticalmassen benützte, rechtwinkelig zum Halse und Griffe gestellt. Zum Zurückdrängen der hinteren Wundfläche und zum Offenhalten der Wunde verwendete ich eine concave, 8 Mm. breite und 5 Mm. hohe Spatel, welche gleichfalls zum Halse rechtwinkelig gestellt war.

Diese Operationsart [1]) übte ich durch längere Zeit; da ich aber durch sie trotz mancher Vortheile nicht so günstige Resultate zu erzielen vermochte, wie vermittelst des Lappenschnittes meines Vaters, insbesondere wenn ich mit demselben die Iridectomie [2]) verband, so liess ich sie gänzlich fallen.

In den Jahren 1865 bis 1868 führte ich auch eine grössere Zahl von Linearextraetionen nach der Gräfe'schen Methode, u. z. theils mit dem Gräfe'schen Messer, theils zur Verhütung der Nachtheile durch den Verlust der wässerigen Feuchtigkeit vor Vollendung des Schnittes, mittelst eines schmalen Beer'schen Messers von 30 Mm. Länge und 6 bis 8 Mm. grösster Breite aus. Die hiebei erzielten Resultate, obwohl besser als bei den meisten übrigen Operationsmethoden zur Entfernung normal grosser Staare, erwiesen sich mir jedoch nicht so günstig als sie von Anderen angegeben wurden und als ich sie durch die Jaeger'sche Lappen-

---

[1]) Die Bildung einer Extractionswunde durch eine Hohllanze hat 1867 auch Herr Dr. *Adolf Weber* in Darmstadt empfohlen. Siehe A. f. O. B. 13. A. 1. pag. 187.

[2]) Die Vortheile der Iridectomie bei den verschiedenen Extractionsmethoden, so insbesondere bei dem Lappenschnitte hatte ich ebenfalls schon frühzeitig schätzen gelernt, und führte dieselbe daher seit dem Jahre 1845/46 häufig in den Fällen aus, in welchen nach Austritt des Kernes massenhafte Corticalmassen hinter der Iris, besonders bei enger Pupille zurückblieben, oder wenn nach Entfernung des Staares die Iris im grösseren Umfange vorfiel, oder dieselbe bei dem Austritte einer grossen harten Linse, oder durch die instrumentelle Beihilfe wesentlich gequetscht, verletzt wurde. Desgleichen übte ich noch nachträglich die Iridectomie 12, 24 Stunden nach der Operation, wenn durch Aufquellung der zurückgebliebenen Corticalmassen der Lappen sich lüftete, oder hierdurch sowie durch Unruhe des Kranken, Druck, Stoss auf das Auge u. s. w. die Iris in die Wunde ein- oder durch dieselbe hervorgelagert wurde. Seit dem Jahre 1864 verband ich mit dem Lappenschnitte stetig die Ausschneidung eines kleinen Stückes der Iris in der Mitte der Wunde. (Siehe Jahresberichte des k. k. allgemeinen Krankenhauses zu Wien.)

extraction mit gleichzeitiger Irideetomie erlangte. Ich kehrte daher zu dieser letzteren Methode wieder zurück, die ich auch während der nachfolgenden Jahre in den betreffenden Fällen ausschliesslich ausübte. Ende des Jahres 1872 führte ich abermals eine grössere Zahl Gräfe'scher Linearextraetionen mit dem Gräfe'schen Messer aus, aber nicht mit wesentlich besserem Erfolge wie früher.

In neuester Zeit nun habe ich eine andere Schnittbildung ausgedacht und in Ausführung gebraeht.

Von der Thatsaehe ausgehend, dass der Durchschnitt zweier sphärisch gekrümmter Flächen in eine Ebene fällt, andererseits dass die Form des Augapfels, besonders in seinem vorderen Abschnitte, sich meistens der Kugelgestalt nähert, suchte ich dem Extractionsmesser eine von der bisher gebräuchlichen abweichende, und zwar für den angestrebten Linearschnitt möglichst entsprechende Form zu geben.

Da ein sphärisch gekrümmtes Messer ob der Stellung der Iris und Linse nicht mit Erfolg anzuwenden war, so musste ich mich damit begnügen, die Messerfläche der Breite nach, und zwar senkrecht zum Rücken des Instrumentes cylinderartig zu krümmen (das ist die Axe des Cylinders parallel zum Rücken des Messers zu stellen), und durch Schiefstellung der Schneide zur erzeugenden Geraden der Cylinderfläche (Kante des Cylinders), der Schneide selbst eine bogenförmige, strenge genommen eine elliptische Krümmung zu geben.

Wird mit einem solchen spitzdreieckförmigen Messer die Concavität nach vorwärts gewendet, ein Schnitt durch die Hornhäute im vorderen und oberen Augapfelabschnitte ausgeführt, so fällt die Schnittwunde, insoferne hiebei die durch die Schneide und dem Rücken gelegte Fläche der Messerklinge eine den oberen Hornhautrand durchschneidende Ebene eines grössten Kreises des Augapfels tangirt, nahezu vollständig in diese Ebene. Diese Schnittwunde ist somit unter Berücksichtigung der gegebenen Wundbreite und der überhaupt bei Operationen an Lebenden sich nothwendiger Weise ergebenden, aber auch ohne Nachtheil für das Endresultat ausser Rechnung zu bringenden Fehlerquellen, als Linearwunde anzusehen.

Ist hingegen bei der Schnittführung die Fläche des Messers so gegen die Ebene des betreffenden grössten Kreises geneigt, dass sie dieselbe von unten und vorne nach oben und hinten durchschneidet, so entsteht ein mehr flacher oder gewölbter Lappenschnitt. Der Lappenscheitel ist nach rückwärts, die beiden Wundwinkel sind nach vorne und unten gerichtet.

Richtet man umgekehrt die Messerfläche so stark nach vorwärts, dass sie die Ebene des betreffenden grössten Kreises von hinten und unten nach vorne und oben durchschneidet, so erhält man einen Lappenschnitt, dessen Scheitel nach vorne und unten, und dessen Winkel nach hinten und oben gelagert sind.

Legt man den Schnitt in das obere Segment des Limbus Scleroticae, d. i. in jene Partie der Sclerotica, welche sich zwi-

schen Cornea und Schlemmischem Kanale befindet, so kann somit auf die angegebene Weise, und wie ich es wiederholt an Lebenden ausführte, je nach Belieben durch eine verschiedene Stellung der Messerfläche, ein nach vorne oder rückwärts gerichteter Lappenschnitt, oder eine Linearwunde hergestellt werden.

Zum Unterschied von auf andere Weise erzielten Linearwunden, habe ich obige Schnittart den Hohlschnitt genannt.

Bei Ausführung dieser meiner Linearextraction gehe ich in folgender Weise vor:

Der Kranke wird in sitzende oder liegende Stellung gebracht, die Lidspalte am besten durch einen einfachen, nur das obere Lid abziehenden, oder auch durch einen doppelten, für sehr unruhige Kranke nöthigenfalls festzustellenden Lidhalter erweitert und der Bulbus vom Operateur durch das Fassen einer Conjunctivalfalte mittelst einer stumpfen, gerifften Pincette 5 bis 6 Mm. unterhalb des unteren Hornhautrandes fixirt.

Hierauf stelle ich das entsprechende Messer, die Concavität nach vorne, die Schneide nach oben gerichtet, seiner Länge nach parallel zur Irisebene, seiner Fläche nach dagegen unter einem Winkel von 35 bis 40° zu dieser, und führe dasselbe bei leichter, seiner Flächenkrümmung entsprechender Vorwärtswendung, wo möglich in unveränderter, seinem Rücken entsprechender Richtung durch den oberen Theil der vorderen Kammer hindurch, wobei nach Gewinnung des Ein- und Ausstichpunktes die Fixirung des Bulbus durch die Pincette aufgegeben und sonach in dem Masse als der Bulbus nach aufwärts strebt, auf den Rücken des Instrumentes gewirkt wird.

Der Einstichspunkt fällt in die äussere, obere Partie der Scleroticaloberfläche, $2^1/_2$ Mm. vom Cornearande entfernt und $3^1/_2$ Mm. unter eine horizontale, den oberen Corneaband tangirende Linie; der Ausstichspunkt hat die gleiche Stellung in der inneren oberen Scleroticalpartie des Auges.

Die Wunde selbst liegt zum grössten Theile in dem die Cornea umschliessenden Limbus Scleroticae, reicht beiderseits vom Schlemmischen Kanale aus bis in die obersten Cornealpartien, und hat nach Entspannung des Bulbus durch Verlust der wässerigen Feuchtigkeit durchschnittlich eine äussere Oeffnung von 12 Mm. Länge.

Hebt sich nach Durchschneidung der Fornihäute die Conjunctiva vom Cornea- und Scleroticalfalze ab, so durchtrenne ich dieselbe unter Zurückführung und Vorwärtswendung der Schneide des Messers.

Im zweiten Acte der Operation wird der Bulbus von Seite des Assistenten neuerdings durch das Anlegen der Pincette an der früheren Stelle fixirt, die Iris mit einer gekrümmten Irispincette im äusseren Wundwinkel vom Operateur gefasst, durch die Wunde bis zur mässigen Anspannung hervorgezogen, und unmittelbar an den äusseren Wundrändern unter stetigem Abziehen der abgetrennten Partien und Verschiebung der Pincette nach dem inneren Augenwinkel zu, in 4 bis 5 Schnitten bis zum inneren Wundwinkel ver-

mittelst einer gekrümmten, die Concavität nach dem Bulbus gewendeten Scheere ausgeschnitten.

Bei dem nächstfolgenden Acte senke ich das rechtwinkelig abgebogene Ende eines zarten Augenhäkchens, unter horizontaler Stellung des Halses und Griffes durch die Wunde zwischen Kapsel und Descemetischen Haut senkrecht bis zum unteren Pupillarrande herab, und zerreisse in 3 bis 4 weit von einander stehenden, nach oben gerichteten Zügen die Kapsel möglichst vollständig in ihrer ganzen, von der Iris nicht bedeckten Ausdehnung.

Zum Behufe der Staarausleitung wird mit der dem äusseren Augenwinkel entsprechenden Hand das spatelförmige Instrument unter horizontaler Stellung des Griffes und paralleler Richtung des spatelförmigen Endes mit der Irisebene gefasst, letzteres an den äusseren, hinteren (oberen) Wundrand und die sich anschliessende Scleroticalpartie angelegt und die Wunde durch allmäliges Zurückdrängen der Spatel entsprechend der Grösse des Linsenkörpers erweitert.

Mit der anderen Hand drückt man unter horizontaler Stellung des Griffes, mittelst des convexen Theils der Sonde den unteren Cornearand so weit nach rückwärts (in der Richtung der Augenaxe), bis der untere Linsenrand zurückweicht und die Linse eine leicht schräge Stellung von unten und hinten nach oben und vorne erlangt und drängt sonach durch senkrechtes Aufwärtsgleiten der Sonde an der Cornea die Linse in die Wunde ein und durch dieselbe hervor.

Ist der härtere Theil des Linsenkörpers ausgetreten, aber viel weiche Corticalmasse im Auge zurückgeblieben, so wiederholt man dasselbe Manöver mit der Spatel mehrmals; sollten hiebei die Staarmassen eine geringe Verschiebbarkeit beurkunden, so entfernt man Fixirpincette und Lidhalter, wartet einige Momente ab, bis etwas wässerige Feuchtigkeit sich in den Kammern angesammelt hat, frottirt sofort bei geschlossener Lidspalte durch das obere Lid die Cornea zart mit dem Daumen und wiederholt alsdann, unter mässiger Abziehung des oberen Lides mittelst eines Fingers, das frühere Manöver mit der gekrümmten Sonde oder dem abgerundeten Rücken eines mässig gebogenen Daviel'schen Löffels; oder auch man drängt die Staarmassen durch die Wunde hervor, indem man das untere Lid und insbesondere dessen Rand mittelst der Spitze eines Fingers an den unteren Hornhautrand andrückt und über die Cornea gerade nach aufwärts schiebt.

Sollten auf diese Art die Staarmassen nicht zu entwickeln sein, oder ist in einer früheren oder späteren Periode Glaskörper durch die Wunde vorgefallen, so entfernt man Kern wie Corticalmassen mittelst eines flachen Löffels.

Ist die Ausleitung des Staares beendiget, so muss die Wunde genau besehen, von Staarmassen und Blutgerinnsel gereiniget, die etwa in ihr eingeklemmten Irispartien zurückgedrängt oder besser ausgeschnitten, der noch etwa vorliegende Glaskörper mit seiner Glashaut unmittelbar an der Wunde abgetragen, sowie ein vorhandener

Conjunctivallappen über die Wunde hinweggeschoben werden, wonaeh man einen gewöhnlichen Druckverband anlegt.

Die bei dieser Operationsmethode in Anwendung gebrachten Instrumente sind mit geringen Aenderungen und mit Ausnahme des Staarmessers, dieselben, welche ich schon für die Lineurextraction im Jahre 1865 construirt und benützt hatte. (Siehe die beigefügten Zeichnungen.)



Das Staarmesser ist dreieckförmig, im Allgemeinen ähnlich dem Beer'schen Messer, nur bedeutend schmäler. Die Länge der Schneide beträgt 33 bis 35 Mm., die grösste Breite der Klinge $5^1/_2$ bis $6^1/_2$ Mm., der Rücken derselben ist stumpf, aber so dünn, dass er sich genau in die Wundwinkel einlegt und dieselben verschliesst.

Die Flächen des Messers sind cylinderartig gekrümmt und zwar ist die Krümmung senkrecht zum Rücken gestellt. Die vordere concave Fläche hat einen Radius von 6 bis 7, die hintere convexe von circa 5 Mm.

Das Häkchen ist in seinem Halse rechtwinkelig nach abwärts gebogen; der längere mit dem Griffe in einer Richtung stehende Theil des Halses hat eine Länge von 32 bis 35 Mm., der kleinere abgebogene Theil von 6 bis 7 Mm. Dieser kleinere Theil ist nach rückwärts (auf Seite der Hakenspitze) leicht concav (unter einem Radius von 12 Mm.) gekrümmt. Am Ende dieses Theiles des Halses ragt unter einem Winkel von 45° eine feine Spitze von $^3/_4$ Mm. Länge nach rück- und aufwärts.

Diese Spitze ist nadelförmig (nicht troikar- oder dolchartig) gebildet und an ihrer Vereinigungsstelle mit dem Halse sehr leicht abgerundet, damit der Haken mit seinem Winkelende zwischen der aneinanderliegenden Kapsel und Descemetischen Haut, ohne in dieselben einzudringen, leicht und sicher nach abwärts eingeschoben werden könne.

Am anderen Ende des ungefähr 60 Mm. langen Griffes des vorigen Instrumentes ist die Spatel angebracht. Der 24 bis 28 Mm

lange Hals derselben ist gegen sein Ende leicht aufwärts gebogen, damit die Mitte der Spatel in die Längsrichtung des Halses und Griffes zu stehen kömmt. Die eigentliche Spatel reicht vom Halse aus senkrecht nach abwärts, hat eine Höhe von $3^1/_2$ Mm. und eine Breite von 8 bis 9 Mm. Ihre vordere schwach ausgehöhlte Fläche hat eine horizontal gestellte Cylinderkrümmung von 10 bis 12 Mm. Radius, ihre hintere entsprechend gewölbte Fläche ist gleichzeitig der Breite nach flach ausgehöhlt, so dass der untere Theil der Spatel eine möglichst geringe Dicke, der obere Rand derselben dagegen als Fortsetzung des Halses zur Erhöhung der Widerstandsfähigkeit der Spatel, eine bedeutend grössere Dicke besitzt.

Die 35 bis 38 Mm. lange Sonde zur Ausleitung des Staares ist aus einem flach ovalen, $2^1/_2$ Mm. breiten Silber- oder Pakfongdrahte gebildet und gegen ihr Ende und nach ihrer flachen Seite unter einem Radius von 8 Mm. gekrümmt. Am anderen Ende des Griffes der Sonde ist ein gewöhnlicher schmaler Daviel'scher Löffel angebracht.

Die Löffel endlich zur Entfernung des Linsenkernes oder der Corticalmassen sind oval, mässig concav, und möglichst schwach (dünn) im Metalle gebildet, 4 Mm. breit, 6 Mm. lang und zum 32 bis 35 Mm. langen Halse senkrecht nach abwärts gestellt.

Es ergibt sich von selbst, dass man nach der Bauart der Instrumente zur Operation am rechten und linken Auge unter gleicher Stellung des Operateurs zum Kranken, gleich wie zweierlei Messer, so auch zweier rechts wie zu links gestellter Haken, Spatel und Löffel, dagegen nur einer Sonde und eines Daviel'schen Löffels bedarf [1]).

Die wesentlichsten Vortheile dieser Extractionsmethode bestehen:

1. In der Bildung einer möglichst vollständigen Linearwunde bei ausreichender Grösse auch für die umfangreichsten Staare.

2. In der Möglichkeit, den Bulbus nach Belieben während des ganzen Operationsactes zu fixiren.

3. In der mehr oder weniger vollständigen Erhaltung des Kammerwassers bis zur Vollendung des Schnittes in den Formhäuten.

4. In der verhältnissmässig geringen Steigerung des intraocularen Druckes während der Schnittbildung.

5. In dem relativ leichten Austritte des Staares.

6. In der den Kranken wenig belästigenden und erschöpfenden Nachbehandlung, welche sie durchschnittlich bedingt.

Die Lappenextraction in der Art und Weise *Friedrich Jaeger's* durchgeführt, hat mit vollstem Rechte bis vor zwei Decennien den ersten Rang eingenommen. Demungeachtet war es jedem Sachverständigen klar und am wenigsten wurde es von meinem Vater

[1]) Obige Instrumente liess ich bei dem Instrumentenmacher *Thürrigl* in Wien anfertigen.

geläugnet, dass diese Methode mit wesentlichen Unannehmlichkeiten und Nachtheilen verbunden war, dass sie das angestrebte Ziel noch nicht erreicht habe.

Abgesehen davon, dass man trotz der günstigen Resultate meines Vaters den Wunsch und die Hoffnung nicht aufgeben durfte, im Allgemeinen noch bessere Enderfolge zu erlangen, waren die Schwierigkeiten der Ausführung der Operation bei einer grossen Zahl von Fällen, die unbedingt erforderliche äusserst sorgsame, andauernde und sehr oft tief eingreifende Nachbehandlung, sowie das häufige Auftreten durch keine Vorsicht und Massnahme gänzlich zu verhütender Momente, welche die Erreichung günstiger Endresultate verzögerten, beschränkten oder selbst hinderten — allseitig anerkannte Uebelstände, deren Beseitigung angestrebt werden musste.

Die Schwierigkeiten bei der Ausführung des Lappenschnittes nach oben ergeben sich vor Allem durch die Unmöglichkeit, bei unruhigen, unvernünftigen Kranken den Bulbus ohne mehr oder weniger erhebliche Nachtheile während der einzelnen Operationsacte zu fixiren, sowie durch die Nothwendigkeit der allgemein verbreiteten Gewohnheit beim Schneiden mit einem Messer auf dessen Schneide zu wirken, bei der Handhabung des Staarmessers zu entsagen.

Es gehört ein sehr bedeutender Grad von Befähigung und Uebung als Operateur dazu, um ohne Fixation trotz aller Unruhe des Kranken den richtigen Ein- und Ausstichspunkt, und zwar ohne Verlust des Kammerwassers zu gewinnen und trotz der häufig sehr energischen Aufwärtsbewegungen des Auges durch einen entsprechenden Gegendruck auf den Rücken des Instrumentes die richtige Stellung des Bulbus während der Vollendung des Schnittes zu erzwingen, sowie bei der Discission der Kapsel, der etwa auszuführenden Iridectomie und der Ausleitung des Staares, allen und jeden Bewegungen des Auges stets mit genügender Raschheit und Sicherheit zu folgen.

Hierin liegt auch ein wesentlicher Grund, warum nicht nur der Hornhautlappenschnitt nach abwärts, sondern auch die Reclination bis in die letztere Zeit von Einzelnen vorzugsweise geübt, ja letztere der Lappenextraction vorgezogen wurde, warum nur Wenige im Stande waren, durch den Lappenschnitt nach aufwärts gleich günstige Resultate wie *Friedrich Jaeger* zu erzielen, und weshalb in letzter Zeit die verschiedenen Linearextractionsmethoden, deren einzelne einen sehr zweifelhaften Werth besitzen, die aber eine stetige Fixirung des Bulbus während aller Operationsacte gestatten und bei der Schnittbildung die Einwirkung auf die Schneide des Instrumentes selbst unbedingt erfordern, eine so rasche und vielseitige Anerkennung und Ausführung erlangt, andererseits aber auch günstigere Erfolge als der Lappenschnitt nach oben von Seite desselben Operateurs erzielt haben.

Wer andererseits durch jahre- und jahrzehntelange Beobachtungen die vielseitigen Gefahren und Nachtheile kennen gelernt

hat, welche in Folge individueller Verhältnisse, wie äusserer Einflüsse, durch die leicht eintretende Lüftung des Hornhautlappens, durch die Einklemmung und den Vorfall der Iris u. s. w. erzeugt, wie nicht minder durch die bei Lappenextractionen im Allgemeinen erforderliche strenge, andauernde und selbst tief eingreifende Nachbehandlung hervorgerufen werden, — der wird dem Streben, die Linearextraction der Lappenextraction zu substituiren, sowie der stetigen Verbindung der Iridectomie mit der Extraction seine Zustimmung nicht versagen können.

Die Iridectomie bei Staaroperationen erzeugt im Gegensatze zu den vollkommen günstigen Fällen einer sogenannten normalen Lappen- oder Linearextraction, Reclination, Discission u. s. w., abgesehen von einer geringen Verminderung der Sehschärfe, stets eine Verstümmelung des Auges.

Berücksichtiget man jedoch, wie häufig insbesondere bei den Extractionen entweder an und für sich oder durch die nachträglich nothwendig gewordene Iridectomie eine Unregelmässigkeit, eine Verschiebung der Pupille, ein mehr weniger grosses Colobom, eine cystoide Vernarbung der Wunde etc. resultirt, — welche Gefahren, Beschwerden und Nachtheile man durch eine principielle Verbindung der Extraction mit der Iridectomie beseitiget, und dass somit eine Lappen- wie Linearextraction mit Iridectomie absolut günstigere Resultate wie solche ohne Iridectomie erzielen, — berücksichtiget man endlich, dass bei der Extraction nach aufwärts die Nachtheile des Iriscolobomes beim Schaete und die Entstellung durch das obere Lid in den meisten Fällen zum grossen Theile wieder beseitiget werden, so kann man nicht die einzelnen und beschränkten Nachtheile der Iridectomie, sondern man muss den günstigen Einfluss derselben auf das Gesammtresultat der Operationen als massgebend erachten.

Hätte daher auch in einem speciellen Falle die Extraction ohne Iridectomie, insoferne sie vollkommen günstig verlaufen wäre, vielleicht ein etwas besseres Sehvermögen erzielt, so muss sich doch der Operateur mit dem durch die Iridectomie bedingten, etwas geringerem Erfolge in Rücksicht dessen begnügen, dass dafür eine grössere Zahl Operirter ein im Allgemeinen befriedigendes Sehvermögen erhalten hat.

Will man dagegen ohne Rücksicht auf diesen allgemein günstigeren Erfolg, in den einzelnen Fällen, in welchen der Verlauf der Operation ein vollkommen günstiger ist, eine möglichst grosse Sehschärfe bei möglichst geringer Entstellung des Auges erzielen, und daher bei der Extraction die Iridectomie vermeiden, so kann man dieses Ziel auch durch den Hohlschnitt erreichen. Man darf nämlich, unter übrigens gleichem Vorgehen, nur den Ein- und Ausstichspunkt unter geringer Annäherung an die Cornea, von den früher angegebenen Stellen so weit nach abwärts in die Sclerotica verlegen, dass die Mitte der Wunde in den oberen Theil der Cornea, 3 bis 3½ Mm. unter den oberen Hornhautrand zu liegen kommt. Bei genügender Eröffnung der Kapsel und Weite der Pupille entwickelt

sich sofort der Staar auch ohne Iridectomie und Irisvorfall leicht und sicher.

Wesentliche Nachtheile werden bei der Lappen- wie Linear-Extraction herbeigeführt, wenn man im Gegensatze zur Schnittbildung *Friedrich Jaeger's* derart auf die Schneide des Instrumentes einwirkt, dass selbes nicht stetig bis zur Vollendung des Schnittes die Wunde allseitig ausfüllt, schliesst; da sofort die wässerige Feuchtigkeit der Kammern sich entleert und bei Weiterführung des Schnittes ein bedeutend grösserer intraoculärer Druck und eine einseitige Wirkung desselben hervorgerufen wird.

Jeder geübte und feinfühlende Operateur weiss es aus eigener Erfahrung, dass die Formhäute des Auges der Schneide eines Messers oder Lanze einen geringeren Widerstand darbieten, wenn sie gleichmässig gespannt, als wenn sie entspannt sind.

Bei der sphärischen Form und gleichmässigen Spannung der Formhäute hat in jedem einzelnen Momente der Schnittbildung die Schneide des Instrumentes das Gewebe in einer verhältnissmässig geringen (der Dicke des Gewebes und Stellung der Wundfläche entsprechenden) Ausdehnung gleichzeitig zu durchdringen. Werden dagegen durch Verlust der wässerigen Feuchtigkeit die Formhäute entspannt und wirkt man nun auf die Schneide des Instrumentes, so weichen und dehnen sich die einzelnen Partien der Formhäute insolange in ungleichmässiger Weise aus bis die zum Durchschneiden erforderliche Anspannung derselben erreicht ist; die normale Krümmung und Stellung derselben verändert sich, ja hebt sich vollständig auf, und der noch zu durchschneidende Theil der Formhäute legt sich in grösserer, selbst in seiner ganzen Ausdehnung nach gleichzeitig auf die Schneide, und muss sonach in jedem einzelnen Momente in dieser bedeutenden Ausdehnung gleichzeitig durchschnitten werden, was einen grösseren Kraftaufwand bedingt.

So legt sich z. B. nach Verlust des Kammerwassers und beim Drucke auf die Schneide bei dem Lappenschnitte häufig $^1/_4$, selbst $^1/_3$ der Hornhautfläche, welche überhaupt durchschnitten werden muss und beim Gräfe'schen Linearschnitt die Sclerotica und der Randtheil der Cornea oft in der Ausdehnung der Hälfte, ja $^3/_4$ der ganzen zu bildenden Wunde gleichzeitig auf die Schneide.

Der grössere Widerstand, den die gleichzeitig zu durchschneidende grössere Gewebspartie leistet, bedingt bei der Schnittbildung eine grössere Anspannung der Formhäute welche andererseits eine entsprechend höhere Spannung der von den Formhäuten umschlossenen Organe des Bulbus hervorruft.

Diese erhöhte Spannung und dieser vermehrte Druck vertheilen sich hiebei aber nicht gleichmässig auf alle einzelnen Gewebe und Gebilde des Auges im Sinne ihrer normalen Formbildung und gegenseitigen Verbindung.

Der Bulbus wird in der Richtung, in der die Schneide wirkt, in die Länge gezogen und sofort die Linse und der Glaskörper in dieser Richtung hin, u. z. in unverhältnissmässig höherem Grade verschoben, da dieselben nach Verlust des Kammerwassers an dessen

Stelle in den vorderen Bulbusabschnitt vordringen müssen; dadurch bekommen Linse und Glaskörper eine ganz anomale Form, vor Allem aber werden die Linsenkapsel und Glashaut, ihre Verbindungen untereinander und mit dem Corpus ciliare in einseitiger Weise angespannt, gezerrt, theilweise losgelöst und mehr weniger zerrissen, die Linse wird endlich luxirt, der Glaskörper drängt sich vor und es treten alle jene Zufälle und Nachtheile ein, welche bei den Lappen- wie Linearextractionen bei einseitiger Wirkung auf die Schneide des Messers so oft beobachtet und mit Recht gefürchtet werden [1]), gleich wie jene Zerrungen, Loslösungen und Zerreissungen die Veranlassung geben zu jener chronischen Chorioideitis, welche auch nach voller Heilung der Lappen- oder Linearwunde so lange fortbestehen und so manches Auge noch nachträglich zu Grunde richten.

Berücksichtiget man alle bisher erörterten Momente, so dürften die früher angegebenen Vortheile meiner Linearextractionsmethode nicht missachtet werden können.

Durch den Hohlschnitt wird die Wunde in den Formhäuten des Auges leicht in der Grösse hergestellt, dass auch der umfangreichste Linsenkörper bequem durch selbe austreten kann. Die Lage der Wunde im Allgemeinen, gerade oberhalb des Randes der an die Innenfläche der Cornea angelegten Linse, insbesondere die allseitig gleichartige Stellung der Wundfläche von oben und vorne nach hinten und unten begünstigen in hohem Grade den Eintritt und das Durchgleiten des Staares durch die Wunde, so dass im Allgemeinen die Ausleitung des Staares eben so sicher und nicht wesentlich schwerer erfolgt als bei dem best angelegten Lappenschnitte. Es kann daher in dieser doppelten Beziehung der Hohlschnitt mit vollem Rechte dem Lappenschnitte substituirt werden.

Der Hohlschnitt erzeugt bei richtiger Stellung, wie früher nachgewiesen, einen möglichst vollständigen Linearschnitt, er bietet somit alle dessen Vortheile dem Lappenschnitte gegenüber, und ist daher nicht nur den best angelegten Lappenschnitten, sondern auch manchen der bisher geübten sogenannten Linearschnitte, welche, wie z. B. der Gräfe'sche Schnitt, strenge genommen Lappenschnitte mit sehr geringer Lappenhöhe sind, unbedingt vorzuziehen.

Wird der Hohlschnitt in der Art und Weise ausgeführt, dass man, wie früher angegeben, hiebei nicht auf die Schneide des Messers, sondern im Gegentheile in dem Masse des Strebens nach Aufwärtsbewegung des Auges auf den Rücken des Instrumentes wirkt, so legt sich hiebei der Rücken genau in die Wundwinkel

[1]) Hierin liegt auch der wesentlichste Grund, warum man von den ältesten Zeiten an, da man stets auf die Schneide des Messers wirkte, so vielseitig die Extraction für gefährlicher als die Reclination hielt, und dass man häufig, um den Glaskörpervorfall bei Beendigung des Schnittes zu vermeiden, so noch in letzterer Zeit *Barth*, nach Gewinnung des Ein- und Aussichtspunktes, die Lider schliessen liess, das obere Lid mit einem Finger an den zu bildenden Lappen andrückte und erst hierauf durch Ausleitung des Messers aus der Lidspalte, den Schnitt vollendete.

ein, der nachrückende breitere Theil des Messers füllt die sich vergrössernde Wunde stetig aus, schliesst dieselbe, die Cornea und Sclerotica erleiden ihrer Lage und Form nach keine erhebliche Veränderung, das Kammerwasser wird mehr weniger vollständig erhalten, die Lagerung der einzelnen Gebilde des Auges bleibt bis zum Momente der Vollendung des Schnittes nahezu eine normale, die Spannung und der Druck, unter welchen die Formhäute und die inneren Gebilde des Auges sich befinden, sind allseitig gleichmässig vertheilt, erhöhen sich nur in geringem Masse, gleich wie bei der Lappenbildung *Friedrich Jaeger's;* im Momente der Vollendung des Schnittes entleert sich das Kammerwasser allmälig, die Linse und der Glaskörper treten in dem sich entspannenden Bulbus gleichmässig in normaler Lage und in der Axenrichtung des Auges bis an die Descemetische Haut vor, die Iris bleibt in normaler Lage, und man entgeht allen jenen Gefahren und Nachtheilen, welche bei der gewöhnlichen Schnittbildung bei den Lappenwunden und den meisten der neueren Linearwunden so häufig auftreten.

Um diesen vor Allem wichtigen Zweck möglichst zu erreichen, ziehe ich es vor, die Fixirung des Bulbus mittelst der Pincette, wie früher angegeben, nach Gewinnung des Ein- und Ausstichpunktes, aufzugeben, damit nicht zufällig durch einen stärkeren Zug mit der Pincette, wenn der Rücken des Messers nicht gleichzeitig im gleichen Masse nach abwärts gerückt wird, die Wundwinkel frei werden und das Kammerwasser austreten lassen.

Der Hohlschnitt richtig ausgeführt, ist daher auch in dieser Rücksicht den gewöhnlichen Lappenbildungen und den meisten Linearschnitten, besonders mittelst eines schmalen Gräfe'schen Messers vorzuziehen.

Berücksichtiget man endlich, dass bei dem Hohlschnitt auch während der nachfolgenden Operationsmomente der Bulbus ohne Nachtheile stetig fixirt, sowie dass die Wunde während des Heilungsprocesses nicht leicht durch irgend welche Einflüsse neuerdings gelüftet werden kann, wie solches bei Lappenwunden häufig der Fall ist, dass somit die Nachbehandlung in jeder Beziehung für den Kranken sich bedeutend weniger lästig und eingreifend erweist, als bei Lappenwunden, so dürfte der Hohlschnitt nicht nur geeignet erscheinen, der Lappenextraction mit Vortheil substituirt zu werden, sondern er dürfte auch absolut günstigere Resultate erzielen als alle bisher bekannten Linearextractionen zur Entfernung normalgrosser Staare.

Die einzige Schwierigkeit, die der Hohlschnitt ausweist, ist gleichwie bei dem Lappenschnitt *Friedrich Jaeger's*, die Führungsart des Messers, das Aufgeben des Druckes auf die Schneide. Wem dieses schwer fällt, dem ist unbedingt anzurathen, während der ganzen Schnittbildung den Bulbus fixirt zu erhalten.

Diesen Hohlschnitt habe ich seit Beginn dieses Jahres in vierzig Fällen mit dem günstigsten Erfolge ausgeführt. Dieselben genügen absolut nicht, um nur annäherungsweise ein richtiges

procentarisches Verhältniss in Betreff der Art der Erfolge feststellen zu wollen.

Meiner Erfahrung nach geben auch hunderte von Fällen noch keine sichere Grundlage, um über eine Operationsmethode, wenn diese überhaupt in die erste Reihe zu stellen kömmt, ein allseitig richtiges, massgebendes Urtheil zu fällen; es gehören hiezu jahrzehntlange, vielseitige und unter den verschiedensten Verhältnissen durchgeführte gründliche Beobachtungen.

Nachdem ich aber im Verlaufe von mehr als dreissig Jahren mehrere Tausende von Staaroperationen nach den verschiedensten Methoden selbst ausgeführt habe, so glaube ich mindestens aus der Beurtheilung des Gesammtresultates, wie der einzelnen Fälle der bisher geübten Hohlschnitte insoweit auf einen günstigen Erfolg hinweisen zu können, um die geehrten Collegen zu einer eingehenden Prüfung dieser Operationsmethode auffordern zu dürfen.